

# Der Keratokonus

Eine Informationsschrift für Interessierte und Betroffene<sup>©</sup>

**Raphael L. Eschmann**

**Mitarbeit von Beatrice Frueh, Andrea Müller-Treiber, Daniela Roth-Muff**

## Vorwort

In der heutigen Zeit werden immer mehr Anforderungen an die Augen und das Sehen gestellt. Bereits geringe Veränderungen der Sehschärfe können im täglichen Leben Einschränkungen oder Beschwerden beim Sehen verursachen oder gar eine Gefahr darstellen. Der optischen Korrektur von Fehlsichtigkeiten ist unter Berücksichtigung der Art und des Verlaufs unbedingt Beachtung zu schenken. Regelmäßige Kontrollen beim Augenoptiker und Augenarzt sind unabdingbar.

Neben den üblichen, bekannten Fehlsichtigkeiten ist der Keratokonus eine Veränderung der Hornhaut, die das Sehen nachhaltig beeinträchtigen kann. Die betroffene Person kann je nach Art sowie Typ und Stadium der Veränderung vor allem bei deren schleichendem Verlauf diese nicht spontan sondern nur nach einer gewissen Zeit wahrnehmen.

Über den Keratokonus wird in interessierten Fachkreisen viel berichtet. Neben den Fragen nach Ätiologie (Ursache und Grund), Genese (Entstehung und Entwicklung), Morphologie (Konfiguration und Strukturen der Gewebe), Klassifikation (Erscheinungsbild), Epidemiologie (Häufigkeit und Ort des Auftretens) sowie der Heredität (Erblichkeit) sind vor allem auch die Möglichkeiten der optischen Versorgung aufzuzeigen und zu diskutieren. Ziel einer optimalen optischen Versorgung ist, den maximal möglichen Sehkomfort für die Betroffenen zu erreichen und längerfristig zu erhalten.

Der Wunsch, das Krankheitsbild, dessen Verlauf sowie die Korrekturmöglichkeiten zu verstehen, ist bei vielen Betroffenen vorhanden. Wir möchten daher versuchen, möglichst viele Informationen in einer Form anzubieten, die es auch Nichtfachpersonen erlaubt, das notwendige Verständnis für die Situation der durch Keratokonus Betroffenen aufzubauen und zu erhalten.

Der Keratokonus wird in seinen Auswirkungen von den einzelnen Betroffenen sehr unterschiedlich erlebt. Weitergehende Informationen zu den sich daraus ergebenden, individuellen Fragestellungen sollten daher beim jeweiligen betreuenden Augenoptiker und Augenarzt eingeholt werden. Neue Erkenntnisse aus Forschung und Lehre in der Medizin sowie neue Technologien zur Fertigung von optischen Hilfsmitteln öffnen immer wieder neue Fenster für Möglichkeiten und Anwendungen zur Optimierung der optischen Korrektur und des Sehkomforts.

Zur optimalen Betreuung ist somit ein offener Dialog zwischen den Betroffenen und Betreuenden wichtig und von Vorteil.

☞ Das Vervielfältigen, Übersetzen, Mikroverfilmen sowie Einspeichern und Verarbeiten in elektronischen Systemen ist nur nach ausdrücklicher Genehmigung der Autoren erlaubt.

☞ Die folgenden Ausführungen erheben keinen Anspruch auf Vollständigkeit und stellen die persönlichen Meinungen der Autoren zum Zeitpunkt der Erstellung dieser Schrift dar.

Bern, im Oktober 2003

### Korrespondenzadressen:

Raphael Eschmann, M.S. Optom., MCOptom  
Optometrist, F.A.A.O.  
Eschmann - Contactlinsen  
Kramgasse 54  
CH-3000 Bern 7  
Tel. ++41 31 311 73 13  
Fax ++41 31 312 37 17  
E-mail [eschmann.cl@swissonline.ch](mailto:eschmann.cl@swissonline.ch)

Beatrice Frueh, PD Dr. med.  
Abteilungsleiterin Universitäts-Augenklinik  
Inselspital  
Freiburgstrasse  
CH-3010 Bern  
Tel. ++41 31 632 21 11  
Fax ++41 31 381 70 66  
E-mail [beatrice.frueh@insel.ch](mailto:beatrice.frueh@insel.ch)

# Inhaltsverzeichnis

## 1. Einleitung

- 1.1 Auge und Sehen
- 1.2 Fehlsichtigkeiten
- 1.3 Korrektur der Fehlsichtigkeiten

## 2. Der Keratokonus (KK)

- 2.1 Die Hornhaut
- 2.2 Verschiedene Vorwölbungen (Ektasien) der Hornhaut
- 2.3 Häufigkeit des KK
- 2.4 Krankheitsbild des KK
- 2.5 Erscheinungsbilder des KK
- 2.6. Wann tritt der KK auf
- 2.7 Möglichkeiten des Verlaufes des KK
- 2.8 Wer kann vom KK betroffen sein
- 2.9 Ist der KK erblich

## 3. Korrektionsmöglichkeiten des Keratokonus

- 3.1 Grenzen der Brillengläser
- 3.2 Contactlinsen
- 3.3 Chirurgische Maßnahmen

## 4. Abschließende Bemerkungen

- 4.1 Auf was ist besonders zu achten
- 4.2 Tipps für TrägerInnen von Contactlinsen
- 4.3 Was bringt dem Betroffenen die Zukunft, welches sind die Prognosen

## 5. Hinweise für weitere Literatur

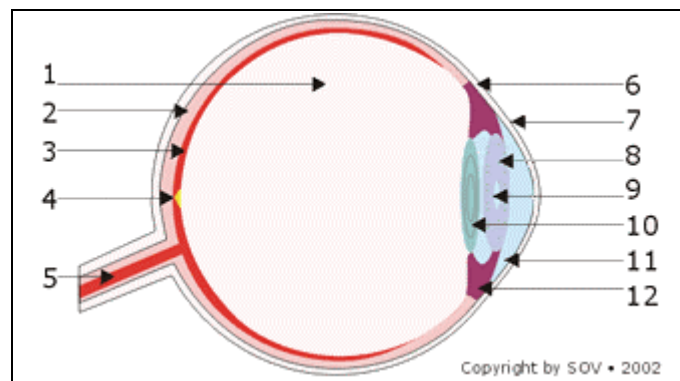
- 5.1 Fachbücher
- 5.2 Elektronische Medien, Links für Fachliteratur
- 5.3 Elektronische Medien, Links für Kommunikation mit Betroffenen

## 6. Literatur

## 1. Einleitung

### 1.1. Auge und Sehen

Bevor das Licht auf die Netzhaut (3) mit der Netzhautgrube (4) fällt und dort ein umgekehrtes Bild des betrachteten Gegenstandes erzeugt, durchdringt es die Hornhaut (7), das dahinter liegende Kammerwasser (11), dann die Augenlinse (10) und schließlich den Glaskörper (1) des Auges. Die Regenbogenhaut (8) reguliert die durch die Pupille (9) fallende Lichtmenge, und innere Augenmuskeln haben die Aufgabe, die Augenlinse (10) - je nach Distanz des betrachteten Gegenstandes - mehr oder weniger stark zu krümmen, um so Sehvermögen und Sehkomfort zu erhalten.



Querschnitt des Auges (schematisch)

Die Lederhaut (6) umschließt den Augapfel und geht vorne in die Hornhaut über. Unter der Lederhaut liegt die gefäßreiche Aderhaut (2) welche das Auge mit Nährstoffen versorgt und vorne zuerst in den Ziliarkörper (12) und dann in die Regenbogenhaut (8) übergeht.

Die Hornhaut (7) ist die vordere Begrenzung des Auges und dient zusammen mit der Augenlinse dazu, das auftreffende Licht so auf die Netzhaut (3) zu projizieren, dass ein scharfes Bild entsteht. Sie ist stark gewölbt und durchsichtig. Bei Fehlsichtigen, die Contactlinsen tragen, schwimmen diese im Tränenfilm direkt vor der Hornhaut.

Das Kammerwasser (11) ist eine Flüssigkeit, die im vorderen Augenabschnitt den Raum zwischen der Hornhaurückfläche und der Augenlinsenvorderfläche ausfüllt. Die Formerhaltung des Auges wird im Wesentlichen mit durch den intraokularen Druck des Kammerwassers garantiert.

Die Augenlinse (10) bildet, zusammen mit der Hornhaut (7), den Hauptteil des brechenden Systems des Auges. Sie besitzt zuzüglich die Fähigkeit, Gegenstände, die in unterschiedlichen Entfernungen liegen, deutlich auf der Netzhaut (3) abzubilden.

Der Ziliarkörper (12) ermöglicht die Krümmungsveränderung der Augenlinse und ist somit für das Naheinstellvermögen der Augenlinse verantwortlich (Autofocus), in den Ziliarfortsätzen wird das Kammerwasser (11) produziert.

Der Glaskörper (1) ist eine gallertartige Masse und füllt den hinter der Augenlinse liegenden Teil des Auges bis zur Netzhaut aus. Er dient wie das Kammerwasser (11) hauptsächlich zur Formerhaltung des Auges.

Die Netzhaut (3) ist der lichtempfindliche Teil und mit der Hornhaut (7) auch wichtigste Teil des Auges für das Sehen. Sie enthält die Sehzellen (Stäbchen und Zapfen) und wandelt das auftreffende Licht mit Hilfe dieser ca. 125 Mio. Sehzellen oder Rezeptoren in elektrische Impulse um. Direkt gegenüber der Pupille liegt die Netzhautgrube (4), die Zone mit dem Bereich des schärfsten Sehens.

Der Sehnerv (5) leitet durch die Nervenfasern die elektrischen Impulse zur weiteren Verarbeitung an das Gehirn weiter. Der Eintritt des Sehnervs in die Netzhaut ist lichtunempfindlich ("Blinder Fleck").

Die Bindehaut ist eine Schleimhaut und kleidet als Verbindung der Oberfläche des Augapfels zu den Lidern in Form einer Umschlagsfalte den Raum zur Augenhöhle aus. Am Lidrand sowie am Übergang von der Leder- zur Hornhaut ist die Bindehaut fest mit der Unterlage verbunden, ansonsten ist sie leicht verschiebbar.

## 1.2. Fehlsichtigkeiten

### 1.2.1 Normalsichtigkeit (Emmetropie)

Die Baulänge des Auges steht im richtigen Verhältnis zum brechenden System. Parallel in das Auge einfallende Strahlen werden in einem auf der Netzhaut liegenden Brennpunkt vereinigt, d.h. scharf auf die Netzhaut abgebildet.

### 1.2.2 Weitsichtigkeit (Hypermetropie)

Die Baulänge des Auges ist im Verhältnis zum brechenden System zu kurz. Parallel in das Auge einfallende Strahlen werden daher nicht auf, sondern hinter der Netzhaut in einem Brennpunkt vereinigt. Weitsichtigkeit kann bis zu einem gewissen Grad durch die Fähigkeit der Augenlinse, den Brechwert zu ändern teilweise oder ganz kompensiert werden. Zur Korrektur werden sammelnde Gläser in Plusdioptrien vor das Auge gesetzt.

### 1.2.3 Kurzsichtigkeit (Myopie)

Die Baulänge des Auges ist im Verhältnis zum brechenden System zu lang. Parallel in das Auge einfallende Strahlen werden daher nicht auf, sondern vor der Netzhaut in einem Brennpunkt vereinigt. Kurzsichtigkeit kann nicht durch die Augelinse kompensiert werden. Wer kurzsichtig ist, sieht schlecht in die Ferne. Zur Korrektur werden zerstreue Gläser in Minusdioptrien vor das Auge gesetzt.

### 1.2.4 Regelmäßige oder unregelmäßige Stabsichtigkeit (Astigmatismus)

Dieser Sehfehler ist meist mit einer Weit- oder Kurzsichtigkeit verbunden. Parallel in das Auge einfallende Strahlen treffen sich nicht in einem Brennpunkt sondern in zwei Brennlinien.

Liegt ein regelmäßiger Astigmatismus vor, sind die Hornhaut und/oder die Augenlinse in zwei regelmäßig zu einander stehenden Richtungen unterschiedlich gekrümmt. Diese Krümmungen werden als Meridiane bezeichnet und stehen, wie die durch sie erzeugten Brennlinien, senkrecht aufeinander. Die Brechkraft ist im jeweiligen Meridian gleich stark. Zur Korrektur werden Zylinderlinsen eingesetzt, die ebenso wie das Auge in zwei verschiedenen Meridianen unterschiedliche Wirkungen aufweisen. Diese müssen in ihrer Achsenlage entsprechend den Meridianen vor das Auge gesetzt werden.

Ein unregelmäßiger Astigmatismus wird meist durch Erkrankungen oder Verletzungen der Hornhaut hervorgerufen, wenn unregelmäßige Formveränderungen der Hornhautvorderfläche oder Veränderungen in einer der Hornhautschichten die regelgerechte Abbildung und somit Korrektur durch Brillengläser nicht mehr ermöglichen.

### 1.2.5 Alterssichtigkeit (Presbyopie)

Die Alterssichtigkeit ist die Folge des natürlichen Alterungsprozesses der Augenlinse und tritt bei Normalsichtigkeit und auch jeder Art der Fehlsichtigkeit auf. Sie betrifft alle Menschen und nimmt mit fortschreitendem Alter bis zum Erreichen eines stabilen Zustandes zu. Sie macht sich durch ein reduziertes oder fehlendes Naheinstellvermögen der Augenlinse (Akkommodation) in der Regel zwischen dem 45. und 50. Lebensjahr bemerkbar. Ihre subjektive Wahrnehmung ist jedoch auch davon abhängig, ob eine vorbestehende Fehlsichtigkeit korrigiert wurde.

## 1.3 Korrektur der Fehlsichtigkeiten

### 1.3.1 Brillengläser

Die oben erwähnten Fehlsichtigkeiten können, mit Ausnahme des unregelmäßigen Astigmatismus, mit Brillengläsern korrigiert werden. Je nach Fehlsichtigkeit werden dazu sphärische oder zylindrische Ein- oder Mehrstärkengläser aus Silikatglas oder Kunststoff verwendet.

### 1.3.2 Contactlinsen

Aufgrund der Tatsache, dass Contactlinsen im Tränenfilm vor der Hornhaut schwimmen, können diese, durch die unter der Contactlinse befindliche Tränenflüssigkeit, Unregelmäßigkeiten der Hornhautvorderfläche weitgehend kompensieren. Wegen ihrer höheren Formstabilität eignen sich gasdurchlässige flexible Contactlinsen zu diesem Zweck wesentlich besser als hydrophile, weiche Contactlinsen. Auf die spezielle Verwendung von Contactlinsen bei Keratokonus wird im Abschnitt 3.2 näher eingegangen.

### 1.3.3 Orthokeratologie („Nachtlinsen“)

Die Contactlinsen werden über Nacht und nicht tagsüber getragen, sie dienen zur Korrektur von moderaten Astigmatismen und Kurzsichtigkeiten von bis zu -5.00 dpt. Es handelt sich dabei um eine nicht invasive, reversible Veränderung der Form der Hornhaut durch Verschiebung von Hornhautgewebe.

Diese Art von Korrektur eignet sich jedoch nicht bei vorliegendem Keratokonius oder ähnlichen Veränderungen der Hornhaut und ist in diesen Fällen kontraindiziert.

### 1.3.3 Refraktive Chirurgie

Heute stehen viele verschiedene Methoden zur Behebung der unterschiedlichen Fehlsichtigkeiten zur Verfügung. Diese Methoden gelten nach dem heutigen Wissenstand alle als nicht tauglich für die Anwendung bei Erkrankungen der Hornhaut. Somit besteht bei Vorliegen eines Keratokonius für das betroffene Auge eine Kontraindikation.

Im Folgenden eine Auswahl der heute gängigsten Verfahren:

#### RK = Radiäre Keratotomie

Tiefe, radiäre Einschnitte in die Hornhaut ändern die Brechkraft. Dieses Verfahren wird heute nur noch selten und in speziellen Fällen angewendet.

#### PRK = Photorefraktive Keratektomie

Das Epithel der Hornhaut wird abgetragen und anschließend die darunter liegende Schicht (Stroma) mit dem Excimer Laser behandelt. Dieses Verfahren wird heute nur noch selten und in speziellen Fällen angewendet.

#### Lasik = Laser in situ Keratomileusis

Mit einem Spezialinstrument wird ein dünner Hornhautlappen (Epithel und Bowman'sche Schicht) präpariert und zur Seite geschoben, anschließend wird die darunter liegende Schicht (Stroma) mit dem Excimerlaser behandelt und der Lappen wieder zurückgelegt.

Korrektionsbereich sphärisch: +4.00 bis -8.00 dpt.

Korrektur des Astigmatismus: bis maximal 4.00 dpt.

#### Lasek = Laser (sub)epitheliale Keratektomie

Das Hornhautepithel wird mittels einer Alkohol-Lösung aufgeweicht und auf die Seite präpariert. Die darunter liegende Schicht (Stroma) wird mit dem Excimerlaser behandelt. Anschließend wird das Epithel wieder wie eine Schicht auf die behandelte Hornhaut gelegt.

Korrektionsbereich sphärisch: +4.00 bis -8.00 dpt.

Korrektur des Astigmatismus: bis maximal 4.00 dpt.

#### ICR = Intracornealer Ring

In die mittlere Peripherie der Hornhaut werden im Bereich des Stromas zwei Ringsegmente implantiert, diese ändern indirekt die Brechkraft im Zentrum.

Korrektionsbereich sphärisch: -2.00 bis -5.00 dpt.

#### ICL = Intraoculare Linse

Implantation einer Kunstlinse hinter die Pupille (Iris), vor die eigene, natürliche Augenlinse.

Korrektionsbereich sphärisch: -8.00 bis -25.00 dpt. und +4.00 bis +12.00 dpt.

IOL = Intraoculare Linse

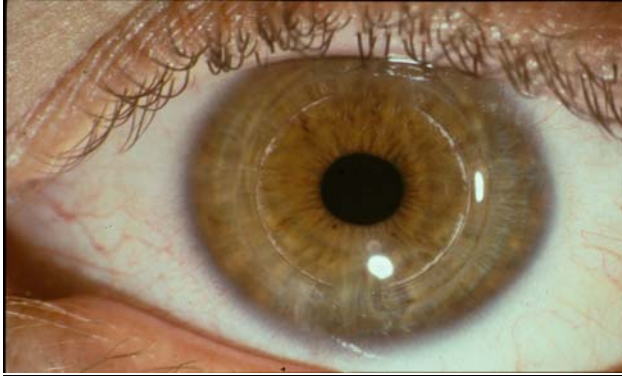
Ersetzen der eigenen Augenlinse durch eine Kunstlinse mit optimierter Brechkraft. Das Auge ist dann "pseudophak". Das Auge verliert die natürliche Möglichkeit der Naheinstellung (Autozoom).

Korrektionsbereich sphärisch: +12.00 bis -30.00 dpt.

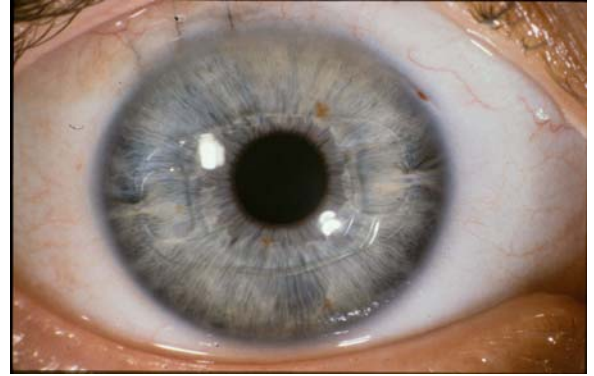
IOL-LC = Intraoculare Vorderkammerlinse

Implantation einer Kunstlinse vor der Pupille (Iris), die Fixation erfolgt entweder im Kammerwinkel oder an der Iris selbst.

Korrektionsbereich sphärisch: -8.00 bis -25.00 dpt. und +4.00 bis +12.00 dpt.



*Intracornealer Ring (ICR)*



*Intraokulare Vorderkammerlinse (IOL-LC)*

Für die anderen oben erwähnten Methoden ist eine Abbildung nicht sinnvoll, da bei erfolgreicher Durchführung die einzelnen Details im Druck nicht wünschenswert dargestellt werden können.

## 2. Der Keratokonus (KK)

### 2.1 Die gesunde Hornhaut

Die menschliche Hornhaut ist Bestandteil der äußeren Augenhaut und stellt die Fortsetzung der Lederhaut nach vorne dar. Sie besteht aus 6 unterschiedlich strukturierten Schichten, mit verschiedenen Aufgaben. Die einzelnen Schichten sind das Epithel, die Basalmembran, die Bowman'sche Schicht, das Stroma, die Descemet'sche Membran und das Endothel.

Das Epithel ist die oberste Schicht der Hornhaut und ein mehrschichtiger Zellverband, der relativ leicht verletzbar ist, jedoch nach Verletzungen wieder vollständig und schnell regeneriert. Das Epithel stellt eine wichtige Barriere gegen das Eindringen von Tränenfilm und Mikroorganismen dar. Die optimale Benetzung der Oberfläche wird durch eine schleimige Substanz erreicht, die von den Becherzellen der Bindehaut und den Epithelzellen selbst erzeugt wird und wichtig ist, um einen optimalen Tragekomfort von Contactlinsen zu gewährleisten und zu erhalten.

Das Epithel liegt direkt der von ihm gebildeten Basalmembran auf.

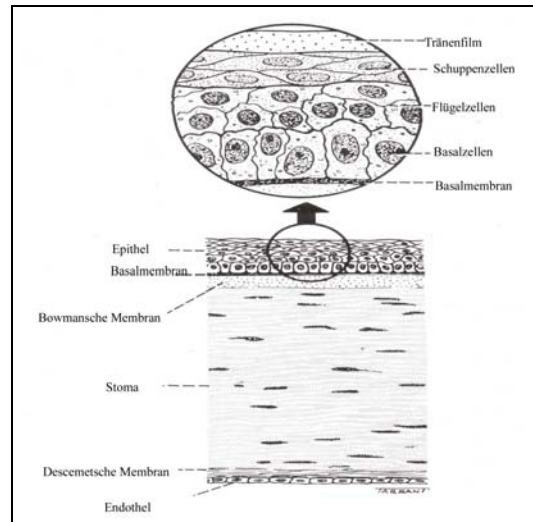
Die Bowman'sche Schicht kann als oberste, komprimierte Schicht des Stromas aufgefasst werden, sie weist eine relativ hohe Widerstandsfähigkeit auf, ist bei Verletzungen jedoch nicht in der Lage vollständig zu regenerieren und heilt damit unter Narbenbildung.

Das Stroma besteht aus Fasern, Zwischenzellsubstanz und Zellen (Keratozyten). Es ist sehr formbeständig und weist mit Abstand die größte Dicke der Schichten auf.

Die Descemet'sche Membran ist die Basalmembran für das Endothel und verdickt sich mit dem Lebensalter. Sie kann sich nach Substanzverlust regenerieren. Bei Keratokonus kommt es im Bereich der Descemet'schen Membran ab einem gewissen Stadium zur Bildung von Descemet-Falten (Vogt'sche Spaltlinien).

Das Endothel ist einschichtig und sehr wichtig für die Ernährung und die Transparenz der Hornhaut. Nach Verletzungen und/oder nachhaltigen Stoffwechselstörungen werden die Lücken der fehlenden Zellen durch Migration und Ausdehnung der Nachbarzellen geschlossen. Bei Erwachsenen können Endothelzellen nicht mehr regeneriert werden.





*Histologischer Schnitt durch eine Hornhaut, der die Lage der besprochenen Strukturen verdeutlicht*

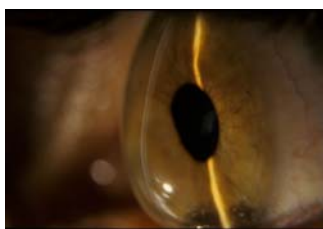Zur Erhöhung der Stabilität der Hornhaut ist das Epithel durch tiefe Verankerungen, die bis in das Stroma reichen, an der Unterlage befestigt. Durch Veränderungen in der Struktur der Basalmembran und der Bowman'schen Schicht beim Keratokonus ist die Struktur als auch die Anheftung des Epithels bei Keratokonus, je nach Ausprägung, mehr oder weniger stark beeinträchtigt. Dies führt zu einer geringeren mechanischen Belastbarkeit der Hornhaut, was den Tragekomfort und die Verträglichkeit von Contactlinsen beeinträchtigen kann. Die Grenzen des Tragens von Contactlinsen werden somit neben der topographischen auch wesentlich von der morphologischen Situation der Hornhaut gesetzt.

## 2.2 Verschiedene Vorwölbungen (Ektasien) der krankhaft veränderten Hornhaut

Im Zusammenhang mit den verschiedenen, unregelmäßigen Vorwölbungen sind die folgenden Erscheinungsformen zu erwähnen.

### 2.2.1 Keratokonus (KK)

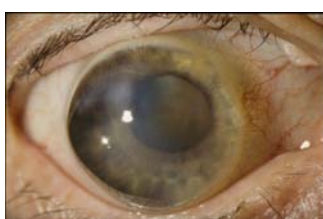Der Keratokonus ist eine nicht entzündliche, oftmals fortschreitende und meist beidseitig auftretende Erkrankung der Hornhaut. Die Vorwölbung hat meist die Form eines Konus und betrifft nur einen Teil der Hornhaut, meist den unteren Bereich.



*Seitenansicht der Vorwölbung der Hornhaut bei Keratokonus*

### 2.2.2 Keratoglobus

Der Keratoglobus ist eine extrem seltene, krankhafte und gewöhnlich beidseitig vorhandene Veränderung der Hornhaut, die eine kugelförmige Vorwölbung aufweist und die ganze Hornhaut betrifft. Es handelt sich um eine angeborene Fehlbildung der Hornhaut.

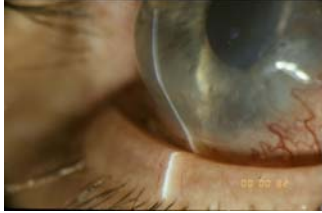

*Vorderansicht der Vorwölbung der gesamten Hornhaut bei Keratoglobus*



### 2.2.3 Pellucide marginale Degeneration

Die pellucide, marginale Degeneration ist eine gewöhnlich beidseitig vorhandene, sehr seltene, krankhafte Veränderung der Hornhaut. Die Ektasie liegt im unteren, peripheren Bereich der Hornhaut die Erkrankung tritt meist in der dritten oder vierten Lebensdekade auf.



*Unterer Bereich der Hornhaut bei pellucider marginaler Degeneration*

### 2.3. Häufigkeit des KK

Eine Angabe zur Häufigkeit des Auftretens eines Keratokonus ist nicht abschließend möglich. Die Gründe dafür liegen zum einen darin, dass Keratokonus regional in sehr unterschiedlicher Häufigkeit auftritt. Zusätzlich gibt es verschiedene Hornhautformen, die den Anschein erwecken, dass es sich um einen Keratokonus geringer und damit subjektiv nicht wahrgenommener klinischer Ausprägung handelt, der in einem frühen Stadium zum Stillstand kam. Angaben in der Literatur gehen von ca. 50 Fällen pro 100 000 Einwohner aus.

### 2.4 Krankheitsbild des KK

Unter Keratokonus versteht man eine nicht entzündliche, meist fortschreitende (progrediente) Erkrankung der Hornhaut vermutlich durch lokale Stoffwechselstörungen, in deren Verlauf es zu einer Vorwölbung von zentralen und parazentralen Bereichen der Hornhaut kommt. Im Bereich der Vorwölbung kommt es zusätzlich zu einer Verdünnung der Hornhaut und in fortgeschrittenen Stadien der Erkrankung zur Narbenbildung.

Durch die Erkrankung kann die Sehschärfe stark beeinträchtigt werden. Eine Korrektur der beeinträchtigten Sehschärfe ist im Anfangsstadium mit Brille, in fortgeschrittenen Stadien nur noch mit harten Contactlinsen möglich. Können in stark fortgeschrittenen Stadien keine Contactlinsen mehr angepasst werden, muss für eine visuelle Rehabilitation eine Hornhauttransplantation durchgeführt werden.

Es existiert bisher keine Therapie zur Verlangsamung des Fortschreitens der Erkrankung. Eine Heilung des Keratokonus ist nicht möglich.

#### 2.4.1 Veränderung des Gewebes

##### Histologische Veränderungen

In der Hornhaut finden sich bei Keratokonus Veränderungen in der Struktur vor allem der vorderen Hornhaut. So ist die vorderste Schicht der Hornhaut, das Epithel, dünner als normal und weist strukturelle Unregelmäßigkeiten auf. Die darunter liegende Basalmembran und die Bowmann'sche Schicht weisen eine veränderte Zusammensetzung, teilweise Verdünnung, Aufsplitterung und Vernarbungen auf. Im Stroma der Hornhaut kommt es ebenfalls zu einer Veränderung der Zusammensetzung der kollagenen Fasern und zu Form- und Funktionsänderungen der Zellen des Stromas, der Keratozyten.

##### Biochemische Veränderungen

Die aufgeführten Veränderungen sind mehrheitlich auf eine gestörte Funktion von Enzymen, die die Erhaltung und Erneuerung von Hornhautzellen und -substanz regeln, zurückzuführen. So findet man im Stroma von Hornhäuten, die an Keratokonus erkrankt sind, gleichzeitig einen erhöhten Anteil an gewebeabbauenden Enzymen und einen verringerten Anteil an Enzymen, die die Apoptose, d. h. den die Zellzahl regulierenden, genetisch programmierten Zelltod, hemmen. Dies führt in der Summe zu einem Abbau von Gewebe und damit zu einer Verdünnung der Hornhaut.

Zusätzlich weisen an Keratokonus erkrankte Hornhäute einen reduzierten Anteil an Enzymen auf, die gewebeschädigende Abbauprodukte freier Radikale inaktivieren. Die dadurch in größerer Anzahl vorhandenen gewebeschädigenden Substanzen bewirken eine weitere Zunahme der Apoptose im Stroma der Hornhaut.

Während Zellen, die irreversibel geschädigt sind, absterben, können reversibel geschädigte Zellen durch Reparaturmechanismen wiederhergestellt werden. Die Keratokonushornhaut befindet sich also in einem Zustand ständiger Verletzungen und den darauf folgenden Heilungsprozessen, die in der Summe ebenfalls zu einem Abbau von Gewebe und zur Narbenbildung im Bereich der Ektasie führen.

## 2.4.2 Symptomatik

### Subjektive Symptome

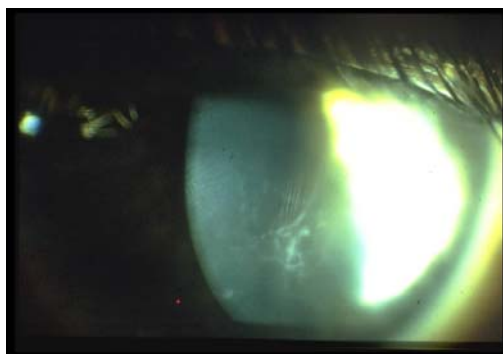
Aufgrund der Vorwölbung der Hornhaut kommt es zu einer zunehmenden Kurzsichtigkeit (Myopisierung), die als Sehverschlechterung wahrgenommen wird. Durch die Vorwölbung der Hornhaut entsteht zudem eine mehr oder weniger unregelmäßige Hornhautvorderfläche, die einen zunehmend unregelmäßigen Astigmatismus und durch die Bildverzerrung eine weitere Verschlechterung der Sehschärfe bewirkt, die in diesem Stadium mit einer Brille nicht mehr vollständig wiederhergestellt werden kann. Da der Keratokonus auf beiden Augen meist zeitlich versetzt auftritt, sind diese Verschlechterungen der Sehschärfe typischerweise auf einem Auge stärker ausgeprägt. Häufig findet sich zusätzlich eine starke Lichtempfindlichkeit.

### Objektive Anzeichen

Die objektiven Anzeichen eines Keratokonus können von einer entsprechenden Fachperson (Augenarzt oder Augenoptiker) mit speziellen Untersuchungsgeräten festgestellt werden. So finden sich zum Beispiel eine Versteilung der Krümmungsradien der Hornhaut sowie eine Verkippung der Testmarken des Ophthalmometers, einem Gerät zur Messung der Krümmungsradien.



Verdünnung der Hornhaut im betroffenen Bereich bei fortgeschrittenem Keratokonus



Vogt'sche Spaltlinien der Descemet'schen Membran und Narbenbildung im Bereich der Vorwölbung (Abbildung: W. Sickenberger)

Am Spaltlampenmikroskop finden sich eine überdurchschnittliche Vorwölbung der Hornhaut sowie Veränderungen der Hornhautstruktur wie z. B. Verdünnung und Narbenbildung der Hornhaut im Bereich der Ektasie, eisenhaltige Einlagerungen in der Peripherie der Ektasie in der vordersten Schicht der Hornhaut (Fleischer'scher Ring) und Spaltlinien im hinteren Bereich der Hornhaut (Vogt'sche Spaltlinien). Zusätzlich zeigt die vorderste Schicht der Hornhaut (Epithel) unter Einfärbung mit einem diagnostischen Farbstoff (Fluoreszein) ein charakteristisches Färbemuster (wirbelförmige Stippen).

Im Rahmen der Brillenglasbestimmung sind Zunahmen der Kurzsichtigkeiten (Myopie) verbunden mit einer Zunahme der Hornhautverkrümmung und einer abnehmenden Sehschärfe mit bester Brillenkorrektur charakteristisch.

## 2.5. Erscheinungsformen des KK

Phänomenologisch lassen sich mit aufgesetzten Contactlinsen anhand der Fluoreszenzbilder die verschiedenen Formen des Keratokonus in 4 Gruppen einteilen. Ein fließender Übergang der Formen untereinander ist jedoch feststellbar.

Die morphologische Erscheinungsform des Keratokonus kann jedoch auch durch messbare Parameter quantifiziert werden. Dies sind Parameter wie Ort und Lage sowie Durchmesser der prominentesten Hornhautstelle, Ort und Durchmesser der dünnsten Hornhautstelle, Differenzen des Verlaufes der Krümmungen der Hornhautradien in den Halbmeridianen der betroffenen Hornhaut sowie dem Scheiteltiefenunterschied der prominentesten Hornhautstelle zur nicht betroffenen Hornhautperipherie.

### 2.5.1 Einteilung nach Amsler (erweitert nach Muckenhirn)

Eine erste Einteilung des Keratokonus erfolgte rein auf der Grundlage von zentral gemessenen Werten mit dem Ophtalmometer (Keratometer) und dem morphologischen Befund am Spaltlampenmikroskop.

Grad	Amsler-winkel	Radius der Hornhaut [mm] *	Visus mit Brille	Visus mit Kontaktlinse	Transparenz der Hornhaut	Dicke der Hornhaut [mm]	Exzentrizität
1	0° - 3°	>7.5	1.0 - 0.8	>1.0	normal	0.5	< 0.8
2	4° - 9°	6.5 - 7.5	0.2 - 0.8	0.8 - 1.0	normal	0.3 - 0.5	0.8 - 1.2
3	> 9°	5.8 - 6.5	0.1 - 0.2	0.4 - 0.8	Leichte zentrale Trübung	0.2 - 0.3	1.2 - 1.5
4	Nicht messbar	<5.8	<0.1	0.2 - 0.4	starke zentrale Trübung	<0.2	>1.5

Tabelle nach Amsler

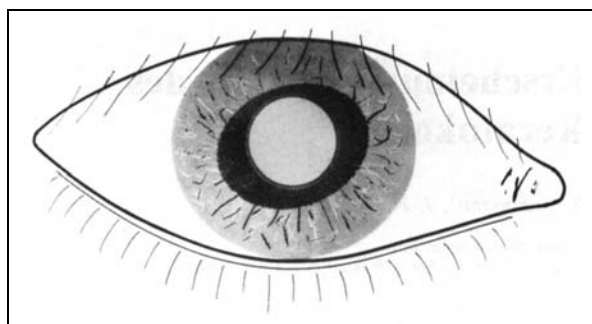
\*Radius des Meridians mit gleicher Größe der Testmarken

Die ursprüngliche Einteilung nach Amsler wurde von Muckenhirn durch die Exzentrizität der Hornhaut erweitert. Die Exzentrizität ist ein Mass für die periphere Abflachung der Hornhaut und ist ein wichtiges Mass für die Herstellung der korrigierenden Contactlinsen. Je grösser die Exzentrizität ist, umso stärker ist die periphere Abflachung.

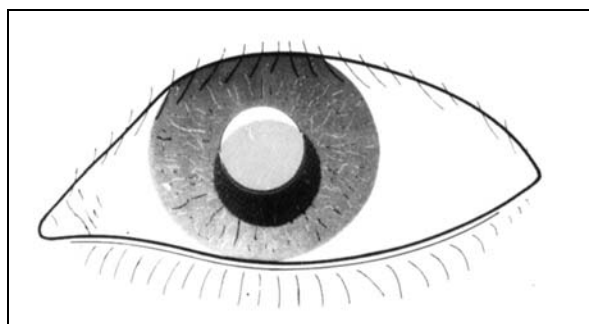
### 2.5.1 Erscheinungsformen nach Form und Lage der Vorwölbung

Die Definition dieser Erscheinungsformen erfolgt durch die Interpretation der Auflageflächen der angepassten Contactlinsen mit bekannter Rückflächengeometrie im Fluroszenzbild und ist als rein qualitative Unterscheidung zu sehen. Eine quantitative Aussage ist nicht möglich.

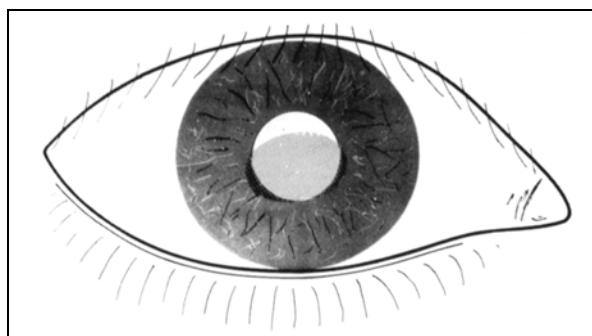
Eine vereinfachende Einteilung in globaler, ovaler, kreisförmiger sowie kuppelförmiger Keratokonus kann vorgenommen werden, wobei ein fließender Übergang der Formen untereinander feststellbar und eine scharfe Abgrenzung der Erscheinungsformen nicht möglich ist.



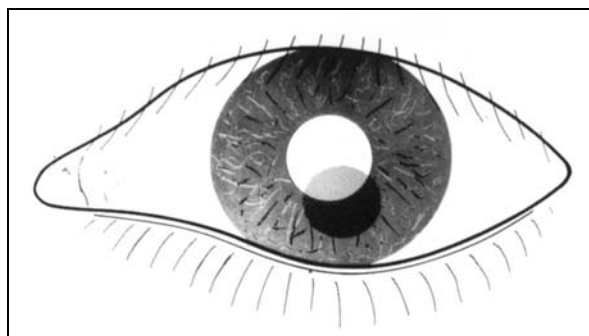
Globaler Keratokonus im Schema



Kreisförmiger Keratokonus im Schema



Ovaler Keratokonus im Schema



Kuppelförmiger Keratokonus im Schema

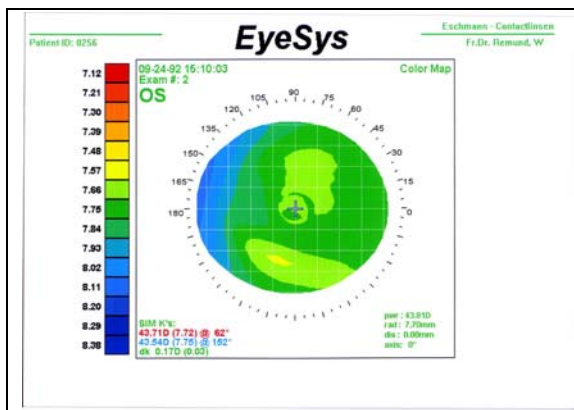
Um eine optimale Verlaufskontrolle des keratokonisch betroffenen Bereiches zu erhalten, ist die Veränderung der Vorwölbung (Ektasie) wie die Art und Lage, sowie die Verdünnung der Hornhaut und eine mögliche Dickenveränderung wichtig.

## 2.5.2 Erscheinungsformen nach videokeratographischen Befunden

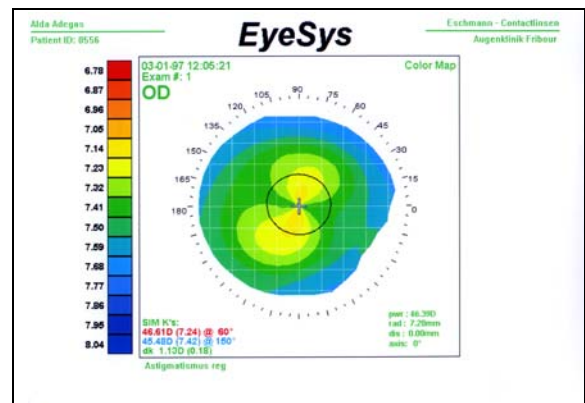
Videokeratoskope (Keratographen) bieten im Gegensatz zu herkömmlichen Vermessungen der Hornhaut mit Ophthalmometern (Keratometern), bei denen die Hornhautform aus der Messung einzelner wenige Punkte definiert wird, die Möglichkeit, durch eine Vielzahl von Messpunkten (bis zu 22'000) die Hornhautform über einen größeren Bereich zu erfassen. Diese Vielzahl von Messpunkten kann durch verschiedene mathematische Verfahren ausgewertet werden und Informationen sowohl über die Hornhautform als auch über Veränderungen geben.

Eine grobe Einteilung und "Normierung" erfolgt durch die Informationen über die Lage des apikalen Bereiches in Bezug auf die gesamte Hornhautoberfläche. Bei Abweichungen von diesen "Normen", werden zusätzliche Daten für die Definition der jeweiligen Erscheinungsform verwendet. Falls erforderlich, werden auch die Informationen über die, für die Anpasstechnik der Contactlinsen bestimmende Formen, herangezogen.

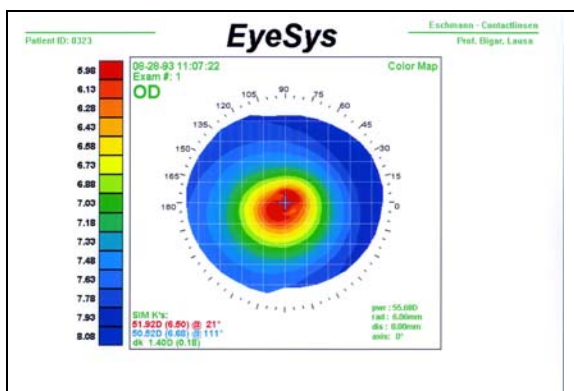
Die Farbskala reicht von Blau für sehr flache Hornhautbereiche über Gelb und Grün zu Rot für sehr steile Hornhautbereiche.



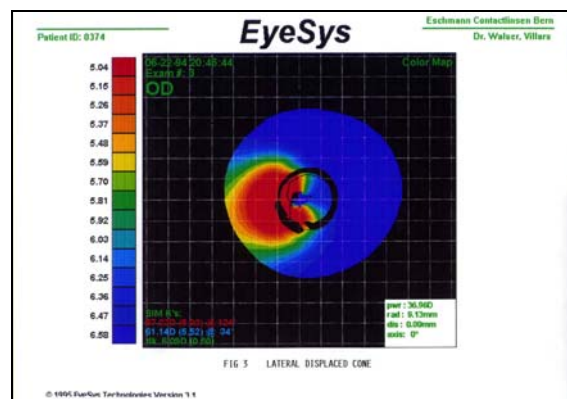
Hornhauttopographie bei sphärischer Hornhautgeometrie



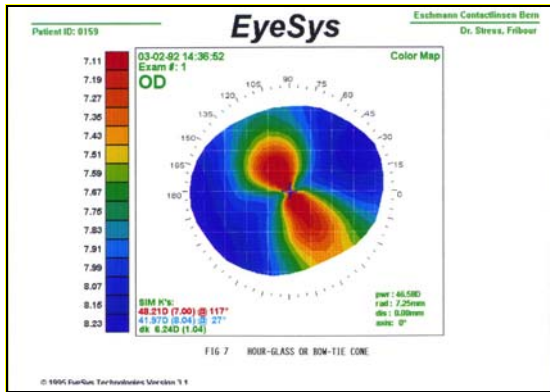
Hornhauttopographie bei diskretem, regelmäßigem Astigmatismus



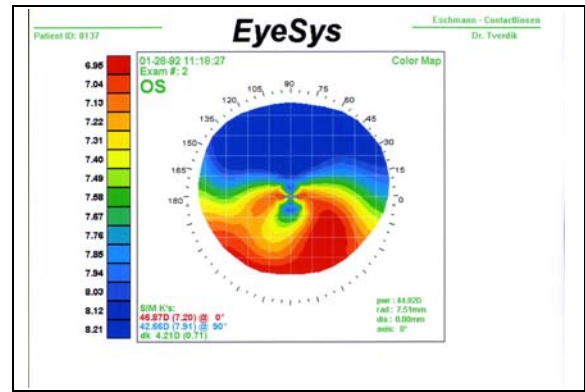
Zentraler Keratokonus (Bereich der Spitz des Konus - Apex) im Vektor nicht mehr als ca. 1.5 mm horizontal/vertikal dezentriert).



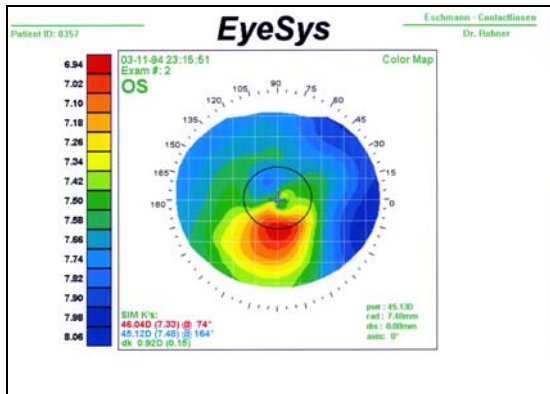
Nach außen dezentrierter Keratokonus



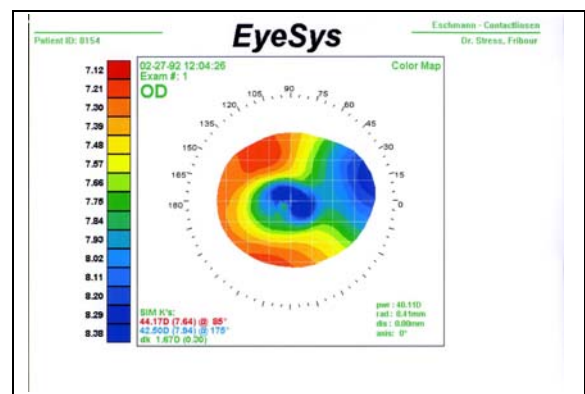
Sanduhr Keratokonus (Form in bow-tie), auch diese Form kann, wie die "normale" Form, dezentriert sein



Halbseitiger (hemisphärischer) Keratokonus



Nach unten dezentrierter Keratokonus



Vernarbter Keratokonus (selbstheilender Apexbereich)

Diese grösserflächige Erfassung der Hornhauttopographie stellt einen großen Fortschritt sowohl für die Verlaufskontrolle bei Veränderungen als auch für die Anpassung von Contactlinsen dar. Mit einigen Geräten ist es zusätzlich möglich, neben der Topographie auch die Dicke der Hornhaut sowie die Form der Hornhautrückfläche zu erfassen.

## 2.6 Wann tritt der KK auf

Der Keratokonus tritt meist in der zweiten oder dritten Lebensdekade auf. Bestehende Anlagen zum Keratokonus müssen sich jedoch nicht in jedem Falle zur manifesten Form ausbauen. Da diese nicht voll ausgebildeten Formen die optische Abbildung nicht oder kaum beeinträchtigen, werden sie meist nur zufällig, eventuell zu einem späteren Zeitpunkt, gefunden.

## 2.7 Möglichkeiten des Verlaufes des KK

Keratokonus ist eine meist progrediente Erkrankung deren genaue Ursachen und Krankheitsmechanismen noch weitgehend unbekannt sind. Im Allgemeinen sind beide Augen, allerdings in unterschiedlichem Ausmaß, von der Erkrankung betroffen. Häufig tritt der Keratokonus an beiden Augen zu unterschiedlichen Zeitpunkten auf. Die Diagnose wird meist in der zweiten bis dritten Lebensdekade gestellt. Der Krankheitsverlauf ist individuell sehr unterschiedlich. Bis zum Alter von ca. 40-45 Jahren muss mit einem Fortschreiten der Erkrankung und damit mit einer Zunahme der Hornhautveränderungen und der subjektiven Beschwerden gerechnet werden. Danach stellt sich in der Regel ein stabiler Zustand ein. Die progressive Veränderung kann schubweise erfolgen.

Während der Zeit, in der die Krankheit fortschreitet, verstellen sich die Krümmungsradien der betroffenen Hornhautbereiche. Aufgrund der nachlassenden Stabilität der Hornhaut kann es zu Einrissen in den hinteren Bereichen der Hornhaut und damit zum Einfließen von Kammerwasser, der Flüssigkeit, die sich hinter der Hornhaut befindet, kommen. Man spricht dann von einem „akuten Keratokonus“ (Hydrops). Der „akute Keratokonus“ heilt unter Narbenbildung. Dies führt meist zu einer Stabilisierung der Hornhaut, so dass die Erkrankung danach meist zum Stillstand kommt.



Verläuft die Erkrankung stark progredient, d. h. dass es zu extremen Vorwölbungen der Cornea und zu starken Verdünnungen des Stromas oder zu starker Narbenbildung kommt, muss eine Hornhauttransplantation durchgeführt werden.

## 2.8 Wer kann vom KK betroffen sein

Keratokonus tritt gehäuft mit einer genetischen Veranlagung (Prädisposition) für allergische Reaktionen auf. Zusätzlich zeigt sich eine Häufung bei Menschen mit Trisomie 21 (Down Syndrom, Mongolismus). Auch ein Zusammenhang mit sehr seltenen systemischen Erkrankungen, bei denen der Aufbau von Bindegewebsanteilen gestört ist wie z. B. Ehlers-Danlos-Syndrom, Marfan-Syndrom und seltenen Augenerkrankungen wie Leber'scher congenitaler Amaurose, Retinitis pigmentosa und Frühgeborenen-Retinopathie wird diskutiert.

## 2.9 Ist der KK erblich

Eine genetische Prädisposition für eine Keratokonus-Erkrankung ist sehr wahrscheinlich, allerdings ist der genaue Erbgang nicht geklärt. Allgemein gilt der Keratokonus als autosomal rezessiv oder unregelmäßig dominant. Auch die Faktoren, die diese Krankheit bei erblicher Vorbelastung auslösen, konnten noch nicht identifiziert werden.

In etwa 6 - 15 % der Betroffenen scheinen mehrere Mitglieder der Familie von diesem Krankheitsbild betroffen zu sein. Zudem tritt der Keratokonus in geschlossenen Populationen häufiger auf.

# 3. Korrektionsmöglichkeiten des KK

## 3.1 Grenzen der Brillengläser

Brillengläser korrigieren alle vorgenannten Fehlsichtigkeiten, vorausgesetzt, dass die Oberfläche der Hornhaut regelmäßig gekrümmt ist und eine gute Abbildung auf der Netzhaut erlaubt. Ist dies, wie bei fortgeschrittenem Keratokonus, nicht mehr der Fall, wird in der Regel mit einer gasdurchlässigen, flexiblen Contactlinse der Versuch unternommen, einen regelmäßigen Abschluss der Augenvorderfläche zu erreichen.

## 3.2 Contactlinsen

Die Contactlinsen sollen einerseits die Unregelmäßigkeit der Hornhautvorderfläche und andererseits die Fehlsichtigkeit korrigieren. Nach heutigem Wissensstand stellen Contactlinsen weder eine prophylaktische noch eine therapeutische Massnahme dar. Sie dienen lediglich der Verbesserung der optischen Abbildung und somit der Rehabilitation des Sehens.

Untersuchungen haben gezeigt, dass in der Regel die erreichbaren retinalen Sehschärfen bei betroffenen wie bei nicht betroffenen Augen unter gleichen Voraussetzungen identisch sein dürften.

Zur contactoptischen Versorgung stehen eine Vielzahl von verschiedenen Contactlinsen-Materialien in den unterschiedlichsten Ausführungen und Geometrien zur Verfügung.

### 3.2.1 Hydrophile, weiche Contactlinsen

Diese zeichnen sich durch eine hohe Spontanverträglichkeit bezüglich anfänglichem Fremdkörpergefühl aus. Sie schmiegen sich wie eine zweite Haut an die Hornhaut an. Dadurch können sie eine regelmäßige oder gar unregelmäßige Hornhautverkrümmung je nach Ausprägung kaum oder nur bedingt korrigieren. Neue Entwicklungen ermöglichen heute eine begrenzte Anwendung, wenn die Unregelmäßigkeit der Hornhautverkrümmung ein gewisses Ausmaß nicht übersteigt. Dabei spielt auch die Lage der Vorwölbung im Bezug auf die Hornhaut eine wesentliche Rolle.

### 3.2.2 Gasdurchlässige, stabile Contactlinsen

Gasdurchlässige stabile Contactlinsen stellen bei Keratokonus mit irregulärer Hornhautvorderfläche das einzige Korrektionsmittel dar, das die irreguläre

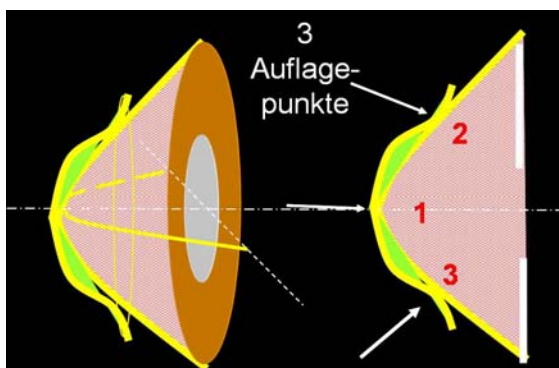
Hornhautvorderfläche optisch ausgleichen und damit ein qualitativ gutes Netzhautbild, eine Voraussetzung für eine gute Sehschärfe, erzeugen kann.

Aufgrund der Vorwölbung der Hornhaut kommt es bei Keratokonus zu einer Abweichung der Hornhautform gegenüber nicht erkrankten Augen, die besondere Anforderungen an die Anpassung stabiler Contactlinsen stellt.

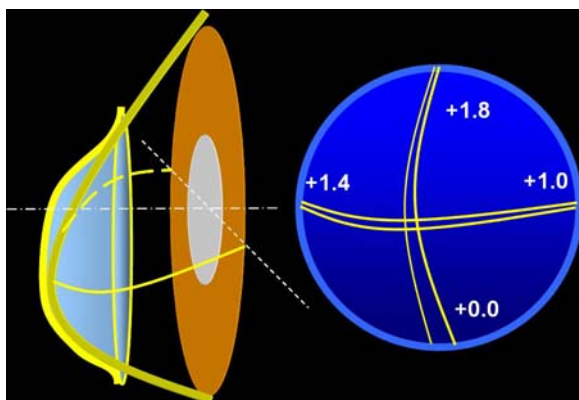
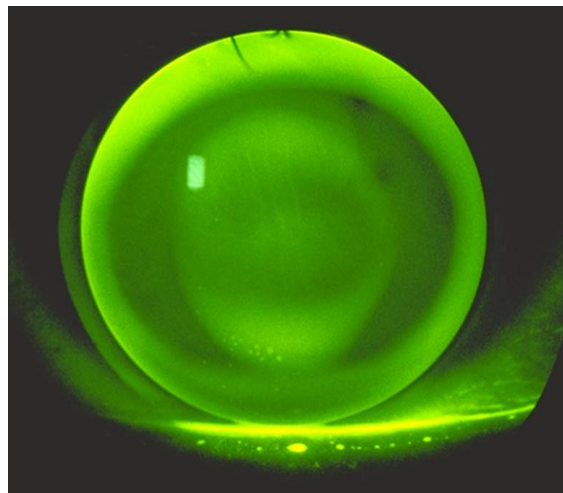
Die Formveränderungen beinhalten vor allem eine Verschiebung des höchsten Punkts der Hornhaut (Apex) meist nach unten nasal, wodurch sich eine starke Abflachung der Hornhaut nach oben und gleichzeitig eine starke Versteilung nach unten ergeben

Da stabile Contactlinsen subjektiv und objektiv am besten vertragen werden, wenn sie über die ganze Fläche gleichmäßig auf der Hornhaut aufliegen (Gleichlauf), ergeben sich mit Zunahme der Vorwölbung zunehmend Probleme, dieses Ziel mit rotationssymmetrischen Contactlinsen zu erreichen.

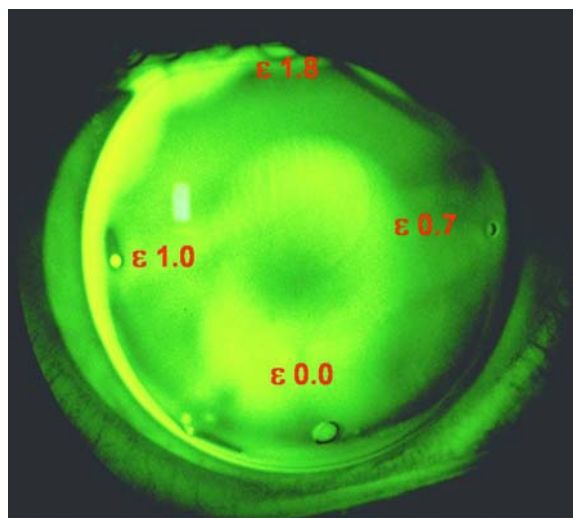
Dem Contactlinsenspezialisten steht heute eine Vielzahl von Spezialformen von Contactlinsen zur Versorgung der Hornhaut bei Keratokonus zur Verfügung. Es sind dies z. B. rotationssymmetrische Contactlinsen mit hoher peripherer Abflachung (Exzentrizität), hemisphärisch-torische Contactlinsen, bei denen im oberen Bereich eine Randabflachung eingearbeitet ist, um der starken Abflachung der Cornea nach oben gerecht zu werden. Des Weiteren finden asymmetrische Contactlinsen Anwendung, bei denen versucht wird, durch unterschiedliche Rückflächenform der Kontaktlinse in allen vier Richtungen (Halbmeridianen) eine gleichmäßige Verteilung der Auflage zu erreichen.



Beispiele einer rotationssymmetrischen Contactlinse (Abbildungen: G. Pöltner)



Beispiel einer nicht rotationssymmetrischen Speziallinse zur Versorgung der Hornhaut bei ausgeprägtem Keratokonus. (Abbildungen: G. Pöltner)





Da Keratokonuspatienten im Allgemeinen eine erhöhte Hornhautempfindlichkeit aufweisen, finden auch Contactlinsen mit sehr großen Durchmessern und damit verbundenem geringeren Fremdkörpergefühl in den oben beschriebenen Rückflächenformen Verwendung. Diese Contactlinsen werden als so genannte Minisklerallinsen bezeichnet.

Bei stark ausgeprägtem Keratokonus ist es oft nur noch mit noch größeren Contactlinsen, so genannten Sklerallinsen, möglich, eine contactoptische Versorgung so durchzuführen, dass diese trotz stark veränderter Hornhautform auf dem Auge Halt finden.

Bei der Anpassung ist zu beachten, dass jede Kontaktlinse auf der bei Keratokonus ohnehin bereits traumatisierten Hornhaut eine zusätzliche mechanische und metabolische Belastung darstellt. Daher kommt neben der Auswahl der Form der Kontaktlinse und der Anpassart auch der Materialauswahl eine hohe Bedeutung zu. Zur Versorgung des Keratokonus sollten nur hochwertige, hoch sauerstoffdurchlässige und gut benetzbare Materialien Anwendung finden, um eine weitere Beeinträchtigung der Hornhautfunktionen durch zusätzlichen Sauerstoffmangel und mechanische Belastung zu vermeiden. In der Regel erfolgt bei Keratokonus eine Contactlinsenanpassung erst dann, wenn die Sehschärfe mit Brillengläsern nicht mehr zufrieden stellend korrigiert werden kann.

Contactlinsen zur Anpassung bei Keratokonus stellen Unikate dar, die entsprechend dem Wissen und Können des Contactlinsenspezialisten von spezialisierten Herstellern auch in der Schweiz individuell in Form, Stärke und Material für die entsprechende Hornhaut hergestellt werden.

Auf Grund dieser hohen Anforderungen sollte die Anpassung von Kontaktlinsen bei Keratokonus deshalb nur von in diesem Bereich ausgebildeten und erfahrenen Kontaktlinsenspezialisten ausgeführt werden.

Neben der Anpassung ist größte Sorgfalt auf die Nachkontrollen zu legen, bei denen die Verträglichkeit der Kontaktlinsen für das Auge überwacht wird. Dies erfordert Erfahrung und Sicherheit im Erkennen und in der Beurteilung auch kleinster Veränderungen der Struktur der Hornhaut.

Zusätzlich wird das Fortschreiten der Vorwölbung überwacht und gegebenenfalls die Anpassung entsprechend modifiziert.

### 3.2.3 Contactlinsen im "Huckepack-System"

In seltenen Fällen, vor allem bei sehr sensibler Hornhaut und stark erhöhter Staubempfindlichkeit, können hydrophile weiche und gasdurchlässige stabile Contactlinsen vorgesehen werden. Dabei wird auf eine weiche "Trägerlinse" eine stabile "Korrektionslinse" angepasst.

### 3.2.4 Contactlinsen Typ Janus

Dies sind Contactlinsen mit „stabilem Kern“ und „weicher Peripherie“, um einerseits den Vorteil der optimalen, optischen Abbildungseigenschaften der flexiblen mit der hohen Spontanverträglichkeit der weichen Contactlinsen zu verbinden. Dieser Typ ist sehr anspruchsvoll in der Herstellung und konnte sich bis heute nicht wirklich durchsetzen. Probleme in der Anpassung, Reproduzierbarkeit bei der Herstellung, mechanischen Stabilität und Pflege scheinen die Anwendung auf breiter Ebene zu limitieren.

### 3.2.5 Ablauf einer Anpassung von Spezial-Contactlinsen bei vorliegendem KK

Die Contactlinsen, die eine betroffene Person braucht, sind anlässlich des ersten Besuchs beim Spezialisten noch nicht vorhanden. Diese werden meist in mehreren Schritten definiert und anschließend speziell gefertigt. Im Folgenden die Aufstellung eines möglichen Ablaufs eines Anpass-Vorgangs:

- Festhalten der Sehschärfen unkorrigiert, mit bestehender Brille und mit neu ermittelten und somit aktuellen Refraktionswerten.
- Ausmessen der verschiedenen Parameter der Hornhaut wie Durchmesser horizontal und vertikal, zentrale Radien, Kurvenverlauf der gesamten Topographie der Hornhautvorder- sowie Rückfläche und der Dicke der Hornhaut.

- Erste Messlinsen werden berechnet, wenn vorhanden behündigt, ansonsten bei einem besonders qualifizierten und spezialisierten Hersteller bestellt.
- Aufsetzen der Messlinsen und erste Beurteilung des Sitzverhaltens der Contactlinsen am Auge mit Hilfe eines diagnostischen Farbstoffs sowie Festhalten der Restkorrektur und der damit erreichbaren Sehschärfen. Dieser Vorgang kann sich wiederholen, bis die zu erwartenden Resultate bezüglich Verträglichkeit und Sehschärfe zufrieden stellend sind.
- Die Angaben für die Fertigung der Rezeptlinsen werden dem Hersteller übermittelt, um die endgültigen Contactlinsen zu erhalten.
- Die erhaltenen Contactlinsen werden abgegeben, die CL-TrägerInnen bezüglich Handhabung und Pflege sowie Tragezeiten in der Eingewöhnungsphase sorgfältig instruiert.
- Anlässlich der folgenden Nachkontrollen werden Verträglichkeit der Contactlinsen am Auge und erreichte Sehleistung überprüft. Sollten geringe Verbesserungen notwendig sein, können die Contactlinsen möglicherweise durch den Hersteller oder den Contactlinsenspezialisten selbst nachbearbeitet werden. Sind gravierende Änderungen notwendig, werden zur Optimierung der contactoptischen Versorgung erst wieder anders geartete Messlinsen bestellt.
- In der Regel erfolgen regelmäßigen Kontrollen von Sitz und Funktion sowie Zustand der Contactlinsen alle 6 - 12 Monate. Bei Problemstellungen sollten die Betroffenen jedoch ohne Verzug den Spezialisten aufsuchen.

Die Dauer einer Erstversorgung, inklusive der Eingewöhnungsphase, kann je nach Problemstellung mehrere Wochen dauern.

### 3.3 Chirurgische Maßnahmen

#### 3.3.1 Epikeratoplastik

Mit der Epikeratoplastik wird nach Entfernung des zentralen Epithels eine dünne Hornhautscheibe über die eigene Hornhaut genäht. Diese dünnen Hornhautscheibe hat die Aufgabe, die Fehlsichtigkeit zu korrigieren. Dieses Verfahren wird heute nicht mehr angewendet.

#### 3.3.2 Keratoplastik

Man unterscheidet zwischen lamellärer und perforierender Keratoplastik. Bei der lamellären Keratoplastik (LKP) wird der zentrale Anteil der Hornhaut bis zu einer bestimmten Tiefe durch Spendergewebe ersetzt; bei der perforierenden Keratoplastik (PKP) wird die Hornhaut in der ganzen Dicke ersetzt, d. h. das Auge wird während der Operation ganz eröffnet.

Eine neuere Operationstechnik ist die sogenannte tief lamelläre Keratoplastik: bei dieser Operation wird die Hornhaut Schicht um Schicht abgetragen, bis im Empfängerauge zentral nur noch das Endothel und die Descemetmembran vorhanden sind. Auf die verbleibenden Schichten wird eine Spenderhornhaut ohne Endothel genäht. Technisch ist diese Operation sehr anspruchsvoll, hat aber für den Patienten mehrere Vorteile, v. a. die Erhaltung der eigenen Endothelzellschicht, die bei Keratokonus normal ist.

#### *Spendergewebe*

Sowohl bei der LKP als auch bei der PKP handelt es sich um die Transplantation von menschlichem Gewebe. Daher werden die Spenderhornhäute strengen Qualitätskontrollen unterzogen. Diese beinhalten auch Serologien. Darunter versteht man Bluttests zum Ausschluss von Infektionen, z. B. HIV. Daraus ergibt sich eine fast 100%ige Sicherheit für den Empfänger. Bei positiven Tests oder in unklaren Fällen wird die Hornhaut nicht zur Transplantation frei gegeben. Die Spenderhornhaut wird, je nach Methode, bis zu vier Wochen in einer Augenbank aufbewahrt, so dass -im Gegensatz zu den Grossorgantransplantationen- die Operation in voraus geplant werden kann.

#### *Operation*

Sowohl die LKP wie die PKP können in Lokalanästhesie (Spritzen ums Auge) oder in Narkose durchgeführt werden, wobei die Narkose für das Auge etwas sicherer ist und von KK-Patienten oft bevorzugt wird. Die Operationsdauer beträgt für die LKP ca. 80 Minuten, für die PKP 45 Minuten, die Hospitalisationsdauer bis zu drei Tagen. Die

Arbeitsunfähigkeit ist sehr unterschiedlich, für eine Bürotätigkeit muss man mit ca. drei Wochen dauernden 100%igen Arbeitsunfähigkeit rechnen.

### *Postoperativer Verlauf*

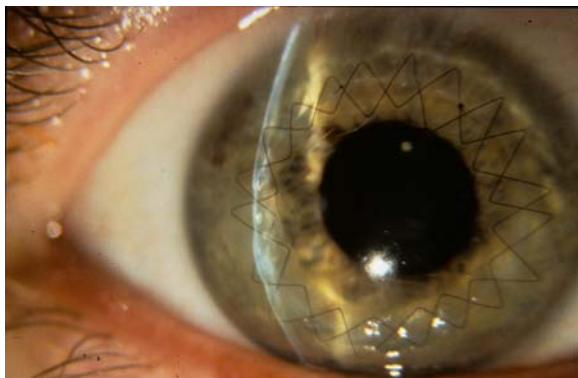
Bis zur Fadenentfernung (bei LKL ca. 8 Monate, bei PKP ca. 11 Monate) müssen am operierten Auge Kortison Tropfen appliziert werden. Diese Therapie wird individuell angepasst und dient der Vorbeugung von Abstossung des Spendergewebes. Tabletten oder andere Augentropfen werden nur in speziellen Fällen verschrieben. Die Wunde der operierten Hornhaut ist sehr schwach, deshalb sind Schläge zu vermeiden. Diese Vorsichtsmaßnahme ist auch nach der Fadenentfernung zu beachten, da die Hornhaut sehr schlecht heilt. Aus diesem Grund werden auch die Fäden so lange belassen. Die schwache Stelle bleibt lebenslang.

In den ersten Monaten nach dem Eingriff schwankt die Sehschärfe sehr stark. In ausgewählten Fällen können eine Brille oder Kontaktlinse auch bei vorhandenen Fäden angepasst werden. Nach der Fadenentfernung kann sich die benötigte Korrektur stark ändern. Viele KK-Patienten brauchen auch nach einer Keratoplastik eine Kontaktlinse, die Anpassung ist aber oft einfacher, da die Hornhaut nicht mehr so extrem gewölbt ist. In seltenen Fällen ist eine operative Korrektur der Krümmung nötig, um eine Kontaktlinse anpassen zu können oder wenn eine absolute Kontaktlinsenunverträglichkeit besteht.

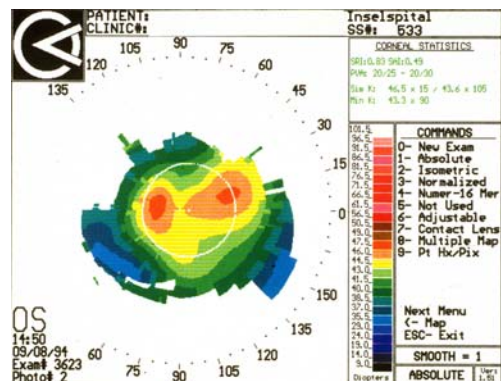
Abstossungen sind bei Hornhauttransplantationen, und insbesondere beim KK selten. Sie treten meist im ersten Jahr nach der Operation auf.

Mögliche Komplikationen sind Glaukom (=Augendruckerrhöhung), Katarakt (=grauer Star) oder Infektionen.

Die "Lebensdauer" einer transplantierten Hornhaut ist für lamelläre Verfahren theoretisch unbegrenzt, für eine PKP beträgt sie durchschnittlich 10 Jahre.



Auge nach perforierender Keratoplastik



### 3.3.3. Andere chirurgische Verfahren

Mit der Implantation eines intracornealen Rings (s. Kapitel 1.3.3) wird versucht, den Konus zu stabilisieren und den Zeitpunkt für eine Keratoplastik hinauszuschieben. Diese Technik bleibt experimentell, es liegen für die Implantation von intracornealen Ringen bei KC keine Langzeitresultate vor. Zusätzlich ist noch nicht bewiesen, dass die Resultate einer späteren Keratoplastik durch die Ringe nicht beeinträchtigt werden. Im Falle von zentralen Hornhautnarben ist diese Operation nutzlos.

## 4. Abschließende Bemerkungen

Bei einer Verschlechterung der Sehschärfe bei vorliegendem Keratokonus, die mit Brillengläsern nicht mehr korrigiert werden kann, sind die Betroffenen oftmals viele Jahre auf ein komfortables Tragen von Contactlinsen mit teilweise überlangen, täglichen Tragezeiten angewiesen.

### 4.1 Auf was ist besonders zu achten

Es ist sehr wichtig, dass neben einer ständig optimierten, contact-optischen Versorgung, von Anfang an auf eine gute Handhabung und Hygiene im Umgang mit den Contactlinsen geachtet wird. Nur gut gepflegte Contactlinsen sind eine auf lange Sicht verträgliche Lösung. Neben der korrekten Anwendung der Pflegemittel sind auch Pflege und regelmässiges Ersetzen des Linsenbehälters wichtig.

### 4.2 Tipps für TrägerInnen von Contactlinsen

Um eine optimale, optische Versorgung zu erreichen, werden in der Regel gasdurchlässige, flexible Linsen getragen. Das Sitzverhalten auf den mehr oder weniger unregelmäßigen Hornhauttopographien kann zu erhöhter Staubempfindlichkeit führen, sehr staubige Umweltbedingungen sind daher möglichst zu meiden, ebenso Luftzug aber auch übermäßige Strahlenexpositionen (Schutz- und/oder Sonnenbrille).

#### Kosmetika und Contactlinsen

Zum Waschen der Hände sollten keine rückfettenden oder parfümierten Seifen verwendet werden. Hautcremen können die Contactlinsen verschmieren oder verfärben (Sonnencremen ebenso), deshalb ist Vorsicht geboten, wenn, dann nicht zu nahe am Auge auftragen. Bei der Verwendung von Haar- oder anderen Spraysorten entweder die Augen schließen oder die Contactlinsen erst nach dem Sprayen aufsetzen.

#### Staub/Pollen und Contactlinsen

Bei AllergikerInnen ist vor allem im Frühjahr auf optimale Linsenhygiene und -trageverhalten zu achten. In staubiger Umgebung oder in Zeiten des Pollenfluges können die Contactlinsen entweder zwischendurch abgesetzt und gereinigt oder am Auge mit einer speziellen Nachbenetzungslösung "behandelt" werden. Fremdkörpergefühl sowie Fremdkörpern unter den Contactlinsen kann so gut und einfach entgegengewirkt werden.

#### Trockenheit und Contactlinsen

Während der Heizperiode, in klimatisierter Umgebung oder im Hochsommer kann es zu einem verstärktem Abtrocknen der Contactlinsen-Oberflächen kommen. Nachbenetzungslösungen können den Tragekomfort wesentlich verbessern, unterschiedliche Lösungen bringen für die unterschiedlichen Problemstellungen die beste Wirkung und somit den optimalen Erfolg.

#### UV-Schutz und Contactlinsen

Die meisten, neuartigen Contactlinsen-Materialien haben einen UV-Blocker integriert. Damit die Augen jedoch optimal geschützt sind, ist eine entsprechende Brille mit gutem UV-Schutz wichtig. Phototrope Gläser, die sich einfärben, können bei Bedarf mit verbleibenden Restkorrekturen, wie Astigmatismus oder Nahzusatz für ein komfortables Sehen in die Nähe, versehen werden.

#### Bildschirm und Contactlinsen

Bei der Bildschirmarbeit ist oftmals eine automatische Reduktion der Lidschlagfrequenz festzustellen. Es ist daher wichtig, bei längerem Arbeiten am Bildschirm in regelmäßigen Abständen ganz bewusst Lidschläge auszuführen und nach Bedarf eine Nachbenetzungslösung zu verwenden.

#### Speziell für die Ferien und auf Reisen

Halten sie immer eine Reservebrille bereit, sofern diese eine erhöhte Sehleistung gegenüber dem Sehen ohne Brille ermöglicht. Diese Brille gehört nicht in den Koffer, sondern in das kurzfristig verfügbare Handgepäck, ebenso wie eine Nachbenetzungslösung für den Fall, dass durch überlanges Tragen oder Trockenheit der Tragekomfort der Contactlinsen eingeschränkt wird.

Achten Sie darauf, dass genügend Contactlinsen-Pflegemittel im Gepäck sind. Wenn nötig, fragen Sie am Ferienort beim Spezialisten oder Apotheker nach einem alternativen Produkt, nach der Heimkehr sollten Sie jedoch wieder auf das bisherige Produkt zurück wechseln.

Im Gegensatz zu hydrophilen, weichen, Contactlinsen können gasdurchlässige, stabile Contactlinsen im Notfall auch mal mit Haarschampo gereinigt und über Nacht trocken aufbewahrt werden.

Sollten die Contactlinsen mal mit Wasser abgespült werden müssen, dann dieselbe Wasserqualität, die für das Zähneputzen verwendet wird oder Mineralwasser benutzen. Dies sollte nur im Notfall erfolgen, da im Leitungswasser Parasiten vorhanden sein können, die schwere Hornhautinfektionen hervorrufen können.

Contactlinsen nicht mit Sonnenschutzmittel in Kontakt bringen, diese können dadurch an den Oberflächen unbenetzbar und somit schlecht verträglich werden.

Wenn vor einem längeren Auslandsaufenthalt eine Kontrolle der Contactlinsen gewünscht wird, sollte diese wenigstens 2-3 Wochen vor dem Abreisedatum angesetzt werden. Es bleibt dann genügend Zeit, die bestehenden Contactlinsen nach Bedarf aufzuarbeiten oder gegebenenfalls eine Nachversorgung vorzunehmen.

#### 4.3 Was bringt dem Betroffenen die Zukunft, welches sind die Prognosen

Generell ist davon auszugehen, dass der Keratokonus per se nicht zur Erblindung führt. In einigen, sehr seltenen Fällen kann eine sehr spontane und stark ausgeprägte Progredienz des keratokonisch betroffenen Bereiches (Hydrops) zu Schädigungen des Hornhautgewebes führen. Die dadurch entstehenden Trübungen können Sehschärfe und -komfort vorübergehend stark beeinträchtigen, tragen jedoch zur Stabilisierung des Gewebes bei. Zur Wiederherstellung der vollen Sehschärfe kann eine chirurgische Maßnahme erforderlich sein.

Je nach Ausbildung des Keratokonus ist für eine optimale Sehschärfe und maximalen Sehkomfort das Tragen von Contactlinsen notwendig.

Die Progredienz des Keratokonus kann aus Gründen der Gewebestruktur und/oder der Topographie der Hornhaut, limitierenden technischen Möglichkeiten zur Fertigung einer wünschenswerten Geometrie für die Contactlinsen, oder aber einer Unverträglichkeit der Contactlinsen eine chirurgische Massnahme notwendig machen.

### 5. Hinweise für weitere Literatur

#### 5.1 Fachbücher

- 5.1.1 Klinisches Wörterbuch; Pschyrembel, de Gruyter Verlag, ISBN 3-11-014183-3
- 5.1.2 Cornea; Nathan Efron, Butterworth Heinemann, ISBN 0 7506 4798 1
- 5.1.3 Primary Care of the Anterior Segment; Louis J. Catania, Appleton & Lange, ISBN 0 8385 7911 6
- 5.1.4 Cornea Color Atlas; Krachmer Palay; Mosby, ISBN ?
- 5.1.5 Diagnosis, Contact Lens Prescribing, and Care of the Keratoconus Patient; Karla Zadnik & Joseph T. Barr, Butterworth Heinemann, ISBN 0 7506 9676 1
- 5.1.6 Refraktive Chirurgie der Hornhaut; Theo Seiler, Enke Verlag, ISBN 3-13-118071-4
- 5.1.7 Dictionary of visual Science; David Cline, Chilton Trade Book Publishing, Fourth Edition, ISBN 0-8019-7862-9
- 5.1.8 Primary Care of the Anterior Segment; Louis J. Catania, Appleton & Lange, ISBN 0-8385-7911-6
- 5.1.9 Atlas der Kontaktlinsen-Anpassung; Wulf Ehrlich, Enke Verlag, ISBN 3-432-90091-0
- 5.1.10 Anterior Segment Complications of Contact Lens Wear; Joel A. Silbert, Butterworth Heinemann, ISBN 0-7506-7116-5
- 5.1.11 Contact Lenses; Anthony J. Phillips & Janet Stone, Butterworths, ISBN 0-407-93275-5
- 5.1.12 The Eye in Contact lens Wear; John Larke, Butterworths, ISBN 0-407-00220
- 5.1.13 Clinical Eye Atlas; Daniel H. Gold & Richard Alan Lewis, AMApress, ISBN 1-57947-192-7
- 5.1.14 Contact Lenses: Treatment Options for Ocular disease; Michael G. Harris, Mosby, ISBN 0-8151-4645-0
- 5.1.15 Complications of Contact Lens Wear; Alan Tomlinson, Mosby, ISBN 0-8016-6309-1
- 5.1.16 Kontaktlinsen-Anpassung; M. Ruben, Gustav Fischer Verlag, ISBN 3-437-10525-6
- 5.1.17 Clinical Manual of Contact Lenses; Edward S. Bennett & Vinita Allee Henry, J.B. Lippincott Company, ISBN 0-397-51139-6
- 5.1.18 Contact Lenses in Ophthalmology; Michael S. Wilson & Elisabeth A.W. Millis, Butterworths, ISBN 0-407-01440-3
- 5.1.19 Kontaktlinsen Vademekum 1987; H. Streitenberg, Karger, ISBN 3-8055-4345-X



- 5.1.20 Klassifikation von Spaltlampenbefunden; Wolfgang Sickenberger, Fachinformation CIBA Vision, ISBN ?
- 5.1.21 Contact Lenses; Ken Daniels, Slack, ISBN 1-55643-345-4
- 5.1.22 Kontaktlinsen Hygiene; Andreas Berke & Sandor Blümle, Verlag Bode, ISBN 3-9800378-5-1
- 5.1.23 Anatomie des Auges; Werner Maidowsky, Verlag Neues Optikerjournal Bode, ISBN 3-9800378-0-0
- 5.1.24 Cornea Color Atlas; J.H. Krachmer, D.A. Palay, Mosby Verlag, ISBN 0-8151-5147-0

## 5.2 Elektronische Medien, Links für Fachliteratur

- 5.2.1 [Digital Journal of Ophthalmology](http://www.djo.harvard.edu/) - <http://www.djo.harvard.edu/>
- 5.2.2 [National Eye Institute at the National Institutes of Health](http://www.nei.nih.gov/) - <http://www.nei.nih.gov/>
- 5.2.3 [Med Help](http://www.medhelp.org/) - <http://www.medhelp.org/>
- 5.2.4 [The Collaborative Longitudinal Evaluation of Keratoconus \(CLEK\) Study](http://www.optometry.ohio-state.edu/CLEK/) - <http://www.optometry.ohio-state.edu/CLEK/>

## 5.3 Elektronische Medien, Links für Kommunikation mit Betroffenen

- 5.3.1 <http://www.keratokonius.ch/>
- 5.3.2 <http://www.keralens.de/>
- 5.3.3 <http://www.optometrie.de/service/keratoko.htm>
- 5.3.4 <http://www.optometrie.de/media/keratokonius.htm>
- 5.3.5 <http://www.nkcf.org/>
- 5.3.6 <http://www.kcenter.org/>
- 5.3.7 <http://www.keratoconus-group.org.uk/>
- 5.3.8 <http://www.lowvision.org/keratoconus.htm>
- 5.3.9 <http://home.revealed.net/ddwyer/kc.html>
- 5.3.10 <http://www.discoveryfund.com/keratoconus.html>
- 5.3.11 <http://www.csmc.edu/nkcf/>

## 6. Literatur

- Berke A., Färber R.: Refraktionsbestimmung, Teil 1 Optische und physiologische Grundlagen; Verlag WVAO (2001), ISBN 3-935647-09-3
- Eschmann R. et al: Fitting of Hemispheric and/or Quadrant Specific Contact Lenses in KK and/or Highly Irregular Corneas; Research Paper (1996), on file author
- Eschmann R., Roth-Muff D.: Der Keratokonius im subklinischen Stadium; NOJ, (2/1994)
- Eschmann R., Roth-Muff D.: Videokeratoskopie in Fällen von Keratokonius; Die Kontaktlinse, (3/1993)
- Eschmann R., Flammer J.: Die retinale Sehschärfe bei Keratokoniuspatienten; Kli. Mbl. Augenheilkunde, (1986)
- Goersch H.: Wörterbuch der Optometrie; Enke Verlage (1996), ISBN 3-432-27301-0
- Kenny MC, Brown DJ, Rajeev B.: The elusive causes of keratoconus, a working hypothesis; CLAO Journal (2000) 26: 10-13
- Muckenhirn D, Die Anpassung von asphärischen Kontaktlinsen bei Keratokonius unter Berücksichtigung der geometrisch-optischen Verhältnisse der Hornhaut; NOJ 5/1984
- Pöltner G.: Kontaktlinsen-Anpassung bei Keratokonius; NOJ, (5/1999 bis 7-8/2000)
- Pöltner G.: Kontaktlinsen-Anpassung bei Keratokonius; Sonderdruck die Kontaktlinse (2002)
- Pugell J.: Biomedizinische Grundlagen zum Keratokonius; DOZ (2002)
- Sickenberger W.: Klassifikation von Spaltlampenbefunden; CibaVision Vertriebs GmbH, (2001)
- VDC: Kontaktlinsen bei Keratokonius; Informationsschrift, (1990)
- Zadnik K., Barr J.T.: Diagnosis, Contact Lens Prescribing, and Care of the Keratoconus Patient; Butterworth-Heinemann (1999), ISBN 0-7506-9676-1

**Diese Arbeit wurde von folgenden Firmen unterstützt**

---

**TECHNO-LENS<sup>®</sup>**

**Hersteller von Contactlinsen  
[www.technolens.com](http://www.technolens.com)**

***contopharma<sup>®</sup>***

**Contactlinsen - Pflegesysteme  
[www.contopharma.ch](http://www.contopharma.ch)**